MOTS CLÉS : chirurgie plastique parodontale, ligne maximale de recouvrement, parodontite, récession gingivale
KEYWORDS: periodontal plastic surgery, maximum line of root coverage, periodontis, gingival recession

Recouvrement radiculaire chez les patients ayant un antécédent de parodontite traitée

Hugo Lugari
Chirurgien-dentiste
Exercice libéral, Aubagne

Charlie Martin
Chirurgien-dentiste
Exercice libéral, Marseille

Sébastien Melloul
Chirurgien-dentiste
AHU en parodontologie
Exercice libéral, Nice

Virginie Monnet-Corti
Chirurgien-dentiste,
PU en parodontologie
Cheffe du Service
de parodontologie, Marseille

RÉSUMÉ

Une parodontite est une maladie multifactorielle inflammatoire d'origine infectieuse. Son traitement consiste en une thérapeutique non chirurgicale visant à supprimer les causes de cette inflammation. La principale conséquence d'une parodontite traitée est l'apparition de récessions gingivales souvent associées à une disparition partielle des papilles interdentaires. Des lésions cervicales non carieuses, parfois associées à la disparition de la jonction amélo-cémentaire, peuvent aussi être identifiées. Cela peut entraîner pour le patient à la fois des problèmes esthétiques mais aussi des hypersensibilités. La chirurgie plastique parodontale a pour objectif un recouvrement esthétique complet des récessions gingivales. Cependant, sur un parodonte réduit, à la suite du traitement d'une parodontite, la détermination de la ligne maximale de recouvrement permettra de fixer un objectif thérapeutique réaliste qui peut ne pas correspondre au recouvrement complet de la racine.

ABSTRACT

Root coverage in patients with a history of treated periodontitis

Periodontitis is a multifactorial inflammatory disease of infectious origin. Its treatment consists of non-surgical therapy aimed at removing the causes of this inflammation. The main consequence of a treated periodontitis is the development of gingival recessions, often associated with the partial disappearance of interdental papilla. Non-carious cervical lesions, sometimes associated with the disappearance of the cemento-enamel junction, may also be observed. These can cause both aesthetic problems and hypersensitivity for the patient. The objective of periodontal plastic surgery is an aesthetic complete coverage of gingival recessions. However, in a reduced periodontium, after the treatment of periodontitis, determining the maximum line of coverage will allow a realistic therapeutic goal to be set which may not correspond to a complete root coverage.

Les auteurs ne déclarent aucun lien d'intérêt.

Les récessions de type RT2 peuvent être recouvertes à 100 % mais de manière non prédictible. En présence de lésions cervicales non carieuses, il est primordial de calculer la ligne maximale de recouvrement pour positionner les restaurations composites en préopératoire, ce qui guidera le positionnement chirurgical des tissus parodontaux. Préserver la vascularisation des papilles en présence de récessions RT2 est essentiel pour éviter leur effondrement. Ces techniques devront être choisies après un examen clinique minutieux pour atteindre cet objectif.
La tunnelisation est une technique exigeante, présentant des résultats prédictibles au maxillaire. Toutefois, à la mandibule, sa mise en œuvre s'avère plus difficile, privilégiant le choix de la technique de Bruno modifiée c'est-à-dire sans section horizontale de la base des papilles.

Généralités

Une parodontite est une maladie multifactorielle inflammatoire d'origine infectieuse. Elle entraîne une inflammation visible ou non, des saignements gingivaux spontanés ou provoqués d'importance variable, la formation de poches en rapport avec des pertes d'attache et d'os alvéolaire, une mobilité dentaire et peut conduire à des pertes de dents [1].
Le traitement de cette parodontite consiste en une thérapeutique initiale, visant à supprimer les causes de cette inflammation. Cela repose sur une diminution immédiate et durable de la charge bactérienne.
Il faut associer un contrôle de plaque optimal du patient (brossage deux fois par jour + l'utilisation de brossettes interdentaires calibrées) avec des adjuvants thérapeutiques (dentifrice, bain de bouche). Une élimination mécanique professionnelle de la plaque dentaire (détartrage/surfaçage) tout en maîtrisant les facteurs de risques environnementaux (tabac, diabète…) et locaux (malposition, édentement…) doit être faite par la suite.
La principale conséquence d'une parodontite traitée est l'apparition de récession gingivale, c'est-à-dire le déplacement de la gencive marginale apicalement à la jonction amélo-cémentaire [2].
Ces récessions gingivales sont classées, selon la classification de Cairo en raison de son implication clinique. Cette classification comprend trois types, en fonction de la mesure de la perte d'attache interproximale *(tabl. I)* [3].
Dans cet article, nous nous intéresserons principalement à la RT2, qui se rapproche de la classe III de Miller [4].
Autre conséquence de la parodontite, les lésions cervicales non carieuses (LCNC) ; elles entraînent la disparition d'une partie de la structure dentaire dans la partie cervicale, coronaire et/ou radiculaire, parfois associées à la disparition de la jonction amélo-cémentaire.
Une classification de ces lésions cervicales non carieuses a été proposée par Pini Prato [5]. Il prend en compte deux facteurs : la jonction amélo-cémentaire et la notion de marche *(tabl. II)*.

Tableau I - Classification des récessions gingivales de Cairo [3]

	Correspondance clinique	Schéma	Implications cliniques
RT1	Absence de perte d'attache interproximale	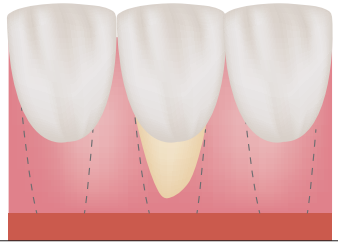	Un recouvrement complet peut être prédictible
RT2	La perte d'attache interproximale est inférieure à la perte d'attache vestibulaire	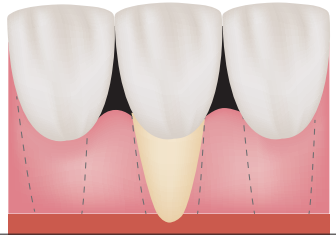	Un recouvrement complet peut être obtenu malgré la perte d'attache proximale
RT3	La perte d'attache interproximale mesurée est supérieure à la perte d'attache vestibulaire	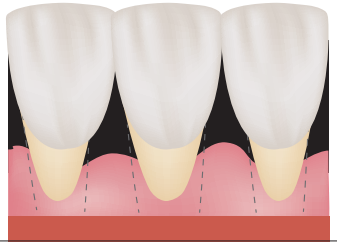	Un recouvrement complet n'est pas envisageable

Tableau II - Classification de Pini Prato concernant les lésions cervicales non carieuses [5]

	JAC	Marche
Classe A -	Présence	Absence
Classe A +	Présence	Présence
Classe B -	Absence	Absence
Classe B +	Absence	Présence

Prise en charge thérapeutique

Traitement étiologique

Des manœuvres d'hygiène bucco-dentaire et parodontale sont réenseignées aux patients afin d'être en adéquation avec une phase chirurgicale avec un indice de plaque < 20 % et de saignement < 10 % [6].
Un passage à une brosse à dents électrique avec un mouvement oscillo-rotatif est recommandé avec une tête de brosse souple, des brossettes interdentaires sont calibrées et un dentifrice (contenant des fluorures d'amines) contre les hypersensibilités est prescrit.

Traitement restaurateur

En raison de la présence de récessions gingivale et de lésion cervicale non carieuse, la première étape consiste à calculer la ligne maximale de recouvrement, (LMR) c'est-à-dire la position la plus coronaire à laquelle le parodonte marginal « chirurgical » devra se situer à l'issue des interventions chirurgicales
Pour cela, il faut mesurer avec une sonde parodontale la distance entre le point de contact et le point angulaire de la jonction amélo-cémentaire (JAC) interproximale *(fig. 1, trait rouge)*, puis reporter cette distance en direction apicale, en partant de la pointe de la papille réelle en étant parallèle au grand axe de la dent *(fig. 1, trait bleu)*. On obtient ainsi deux points de part et d'autre de la récession. Ces points sont reliés entre eux par une courbe homothétique au bord marginal de la gencive ; cette courbe représente la ligne maximale de recouvrement *(fig. 1, trait vert)* [7].
Coronairement à cette ligne maximale de recouvrement, le traitement sera restaurateur. Apicalement, le traitement se fait par une chirurgie plastique parodontale appropriée [8].

Chirurgie plastique parodontale

La chirurgie plastique parodontale a pour but de recouvrir les récessions afin d'améliorer l'esthétique et de diminuer l'hypersensibilité tout en améliorant le biotype gingival.
Pour traiter les récessions gingivales, le choix entre les nombreuses techniques chirurgicales de chirurgie plastique parodontale repose sur une analyse précise de la situation initiale et sur les objectifs thérapeutiques principaux.

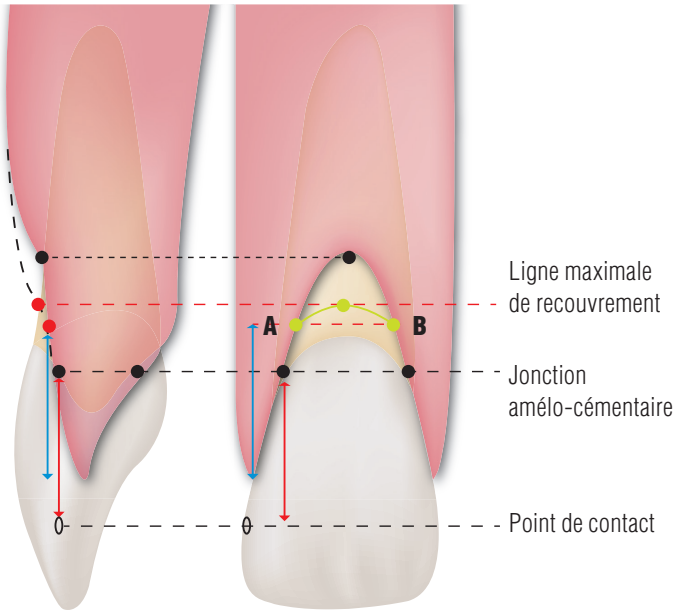

1. Détermination de la ligne maximale de recouvrement : en rouge, distance entre le point de contact et le point angulaire de la jonction amélo-cémentaire (JAC) interproximale ; en bleu, report de cette distance en direction apicale, afin d'obtenir deux points de part et d'autre de la récession ; en vert : ligne maximale de recouvrement.

Des conseils pré- et postopératoires sont donnés au patient, ainsi qu'une prescription médicamenteuse [9].

Cas clinique

Une patiente de 68 ans se présente pour des hypersensibilités radiculaires et une gêne esthétique. Son sourire au repos découvre seulement les espaces interdentaires (classe 3) et son sourire forcé découvre un bandeau continu de gencive de moins de 2 mm de hauteur (classe 2) [10].
L'examen clinique montre une inflammation sur parodonte réduit induite par le biofilm dentaire, associée seulement au biofilm [11]. Une parodontite stade 2 grade B - parodontite modérée à progression modérée [11]a été soignée il y a quatre ans par son praticien.
La patiente présente un parodonte épais et festonné [12]. Des récessions de type RT2 sont présentes dans les quatre secteurs, avec certaines dents présentant des lésions cervicales non carieuses (LCNC) de type A+ et B- *(fig. 2 à 4)*.

Traitement étiologique

Des conseils techniques d'hygiène décrits précédemment ont été donnés à la patiente. Lors du contrôle effectué à un mois, l'obtention d'un indice de saignement de 8 % et d'un score de plaque de 11 % permet d'être en adéquation avec une phase chirurgicale. Les hypersensibilités sont passées d'un score de 2 à un score de 1 [13].

2. Examen clinique initial d'une patiente présentant un antécédent de parodontite stade 2 grade B (parodontite modérée à progression modérée). On note la présence de tartre à la mandibule.

3. État initial secteur 1 avec des récessions de type RT2 sur 16, 15, 14 et 13 avec des LCNC de type A+ sur 13 et 15 et B- sur 14 et 16.

4. État initial, secteur 4, avec des récessions de type RT2 sur 44, 45 et 46 avec des LCNC de type A+ sur 44 et B- sur 45 et 46.

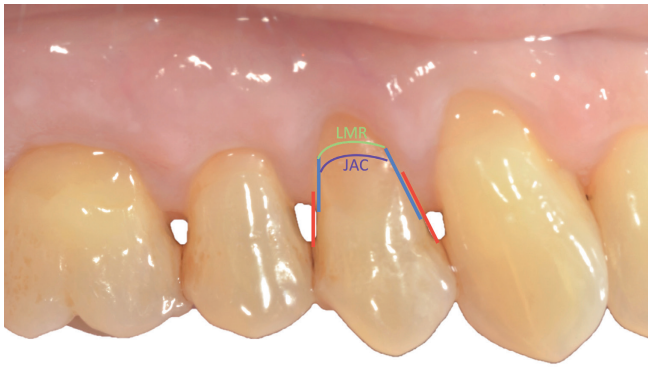

5. Détermination de la ligne maximale de recouvrement.

Calcul de la LMR et traitement restaurateur

On mesure la distance entre le point de contact et le point angulaire de la jonction amélo-cémentaire interproximale ***(fig. 5, trait rouge)***, puis on reporte ***(fig. 5, trait bleu)*** cette distance en direction apicale, en partant de la pointe de la papille réelle en étant parallèle au grand axe de la dent ; on obtient ainsi deux points de part et d'autre de la récession qui seront reliés entre eux par une courbe homothétique ***(fig. 5, trait vert)*** au collet pour créer la ligne maximale de recouvrement (différente de la JAC).
Des résines composites sont réalisées au niveau des 14, 16, 45, 46, 24 et 35 ***(fig. 6a-b)***.

6a. Secteur 1 après motivation à l'hygiène et traitement restaurateur coronairement à la LMR (en vert) par des résines composites au niveau des 14, 16. **b.** Secteur 4 après motivation à l'hygiène et traitement restaurateur coronairement à la LMR (en vert) par des résines composites au niveau des 45, 46.

Chirurgie plastique parodontale

Maxillaire *(fig. 7 et vidéo 1)*

Au maxillaire, la patiente présente des récessions RT2 assez homogènes (2 à 3 mm) avec 3 à 5 mm de tissu kératinisé fin. Compte tenu de ces éléments et de la présence d'une perte d'attache interproximale, afin de préserver au mieux la vascularisation (surtout des papilles), le choix se porte sur une technique de tunnelisation modifiée associée à une greffe de conjonctif prélevée au palais pour les secteurs 1 et 2 *(tabl. III)* [9,14].

Après une anesthésie 1/100 000e au niveau receveur mais aussi donneur, un surfaçage radiculaire est effectué afin de rendre biocompatibles les surfaces radiculaires exposées tout en étant certains de ne pas léser les fibres conjonctives résiduelles. Une incision intrasulculaire avec une micro-lame (MJK2) est effectuée autour de chaque récession. Cette incision doit s'arrêter à la base de chaque papille, pour éviter leur lésion lors de son décollement.

Celui-ci se fait en pleine épaisseur jusqu'à la ligne muco-gingivale, avec des micro-décolleurs (Deppeler). Il faut bien décoller sous la papille pour éviter d'avoir un pli lors du déplacement tissulaire coronaire. En direction apicale, au-delà de la ligne muco-gingivale, pour libérer des tensions et augmenter la laxité, une dissection en épaisseur partielle sous-muqueuse avec une micro-lame (MJK Spoon) est nécessaire.

Le greffon est prélevé au palais par la technique de mono-incision [15] grâce à une lame 15. La première incision se fait perpendiculairement au grand axe des dents jusqu'au contact osseux. À partir de ce trait d'incision, la lame est dirigée parallèlement à la voûte palatine pour réaliser une dissection en épaisseur partielle jusqu'à la hauteur du greffon souhaitée. Un troisième passage à partir de ce même tracé, et parallèle à la seconde incision, permet de détacher la greffe de conjonctif du plan profond. Deux points en croix en marche d'escalier (Vycril 4.0) sont nécessaires pour fermer la zone de prélèvement et créer un caillot le plus fin possible *(fig. 8a-c)*. Une plaque palatine est mise directement sur le site donneur pour le protéger.

Le greffon est ensuite positionné dans le tunnel par deux points en U de part et d'autre (Ethilon 6.0). Un point Blair Donati est réalisé au niveau de chaque papille avec le même fil. Enfin, un point collé au composite flow sur chaque face vestibulaire est réalisé pour la mise en place coronaire adéquate du lambeau (Prolene 7.0) [16].

Une compression de 5 minutes a lieu sur le site receveur pour bien plaquer le greffon et obtenir un caillot sanguin le plus fin possible.

Mandibule *(fig. 9 et vidéo 2)*

À la mandibule, la patiente présente des récessions RT2 moins hautes (de 1 à 2 mm) avec 1 à 2 mm de tissu kératinisé fin et une perte d'attache interproximale. Compte tenu de ces éléments et des difficultés d'intervention dans cette zone avec un risque de déchirure des papilles élevé, le choix est de faire une technique de Bruno modifiée (par le Dr Monnet-Corti) sans section horizontale de la base des papilles associée à une greffe de conjonctif pour les secteurs 3 et 4 *(tabl. IV)* [9,17].

À noter qu'aucune intervention n'aura lieu dans le secteur incisivo-canin, car la patiente ne présente ni hypersensibilité, ni gêne esthétique.

7. Technique de tunnelisation modifiée associée à une greffe de conjonctif. Le greffon est suturé par deux points en U à chaque extrémité (Ethilon 6.0), un point Blair Donati est réalisé au niveau de chaque papille avec le même fil et un point est collé au composite flow sur chaque face vestibulaire (Prolene 7.0).

Tableau III - Tableau récapitulatif dent par dent, secteur 1

	Gencive		Dent		
RT2	**Hauteur récession**	**Épaisseur gingivale**	**Hauteur de TK**	**JAC (A ou B)**	**LCNC (+/-)**
16	2	Épais	4	B	-
15	1	Épais	5	A	+
14	3	Fin	3	B	-
13	3	Fin	3	A	+

Tableau IV - Tableau récapitulatif dent par dent, secteur 4

	Gencive		Dent		
RT2	**Hauteur récession**	**Épaisseur gingivale**	**Hauteur de TK**	**JAC (A ou B)**	**LCNC (+/-)**
46	3	Épais	2	B	-
45	2	Épais	2	B	-
44	2	Fin	1	A	+

Après une anesthésie 1/100 000e au niveau receveur mais aussi donneur, un surfaçage radiculaire est effectué afin de rendre biocompatible les surfaces radiculaires exposées. Une incision intrasulculaire continue, avec une micro-lame (MJK4) est faite sur la zone concernée.

Le décollement se fait au niveau des papilles et jusqu'à la ligne muco-gingivale grâce à un décolleur de Buser. Pour augmenter la laxité, une dissection en épaisseur partielle sous-muqueuse avec une lame 15C est nécessaire, au-delà de la ligne muco-gingivale.

Le prélèvement se fait au palais par la technique de mono-incision (voir précédemment).

Le greffon est ensuite suturé par deux points en U au lambeau à la position souhaitée (Prolene 5.0). Un point Blair Donati est réalisé au niveau de chaque papille avec le même fil. Enfin, un point suspendu est réalisé

8. Site de prélèvement de conjonctif au palais avec la technique de la mono-incision.
a. En peropératoire, les deux points en croix en marche d'escalier (Vycril 4.0).
b-c. Le jour de la dépose des points, après le port d'une plaque palatine souple et de gel de chlorhexidine (Elugel) pendant sept jours.

9. Technique de Bruno modifiée associée à une greffe de conjonctif. Le greffon est suturé par deux points en U à chaque extrémité (Prolene 5.0), un point Blair Donati est réalisé au niveau de chaque papille avec le même fil et un point est suspendu autour de chaque dent (Prolene 5.0).

10. Secteur 1, douze mois après l'intervention de tunnelisation modifiée associée à une greffe de conjonctif.

autour de chaque dent concernée pour la mise en place coronaire du lambeau (Prolene 5.0).

Résultats

La dépose des points est faite à sept jours [9] et des contrôles à un, trois, six, neuf et douze mois ont été effectués. À sept jours, aucune inflammation n'est visible. Au niveau du palais, une coaptation totale des berges a lieu, sans traumatisme ni cicatrisation de seconde intention *(fig. 8)*.

Le Score Esthétique de Recouvrement (RES) a pu être calculé. Il est noté sur 10 et comprend cinq critères [18].

- le niveau de la gencive marginale/6 points.
- le contour des tissus marginaux/1 point.
- la texture des tissus mous/1 point.
- la position de la ligne muco-gingivale/1 point.
- la couleur de la gencive/1 point.

Au maxillaire, les résultats ont pu être observés à douze mois post-opératoires *(fig. 10 et 11)*. Les hypersensibilités ont disparu, l'esthétique restaurée et le parodonte renforcé *(tabl. V)*.
À la mandibule, les résultats ont pu être observés à neuf mois post-opératoires *(fig. 12 à 13)*. Les hypersensibilités ont disparu, l'esthétique restaurée et le parodonte renforcé *(tabl. VI)*.

Discussion

Le recouvrement des récessions de type RT2 n'est pas prévisible. La moyenne de recouvrement est de 83 % ± 26 avec un recouvrement radiculaire complet dans 38 % des cas [19].
Dans un essai clinique randomisé, Cairo et coll. [20] ont montré que l'utilisation de tissu conjonctif dans les récessions uniques de classe III de Miller entraîne une forte probabilité de recouvrement complet lorsque le niveau d'attachement interdentaire était égal ou inférieur à 3 mm.
Esteibar et coll. [21], dans une série de cas, ont évalué les variables pré chirurgicales et chirurgicales pour prédire le recouvrement radiculaire complet dans 121 récessions de classe III de Miller.
Dans cette étude, 47 % des récessions traitées ont atteint un recouvrement radiculaire complet. Les variables suivantes, selon les auteurs, pourraient expliquer le résultat : intégrité des tissus mous

11. Vues cliniques du parodonte maxillaire avant **(a)** et un an après la réalisation des interventions (en deux séances) de tunnels modifiés associés à une greffe de conjonctif **(b)**.

Tableau V - Tableau comparatif préopératoire et à douze mois postopératoires, secteur 1

	Préopératoire				À douze mois postopératoires			
Vue clinique								
Hauteur de tissu kératinisé	4	5	3	3	4	6	5	4
Hauteur des récessions	2	1	3	3	1	0	0	0
Biotype [12]	Épais et festonné				Épais et plat			
RES [18]								
Niveau de la GM					3	6	6	6
Contour de la GM					1	1	1	1
Texture					1	1	1	1
Position LMG					1	1	1	1
Couleur					1	1	1	1
TOTAL					**7**	**10**	**10**	**10**
Hypersensibilité [13]	2				0			

12. Secteur 4, neuf mois après l'intervention de Bruno modifié associée à une greffe de conjonctif.

13. Comparaison des vues cliniques du parodonte mandibulaire avant **(a)** et neuf mois après la réalisation des interventions (en deux séances) de Bruno modifiée associée à une greffe de conjonctif **(b)**.

Tableau VI - Tableau comparatif préopératoire et à douze mois postopératoires, secteur 4

	Préopératoire			À douze mois postopératoires		
Vue clinique						
Hauteur de tissu kératinisé	2	2	1	3	3	2
Hauteur des récessions	3	2	2	0	0	0,5
Biotype [12]	Épais et festonné			Épais et plat		
RES [18]						
Niveau de la GM				6	6	3
Contour de la GM				1	1	1
Texture				1	1	1
Position LMG				1	1	1
Couleur				1	1	1
TOTAL				**10**	**10**	**7**
Hypersensibilité [13]	2			0		

interproximaux, épaisseur du tissu conjonctif supérieure à 2 mm, perte d'os interproximal ne dépassant pas 3 mm et largeur de récession initiale non supérieure à 3 mm.

La tunnelisation permet la préservation des papilles sans rupture de leur vascularisation ce qui peut avoir une influence sur la vascularisation du lambeau, au moins dans les premières phases de cicatrisation et ainsi obtenir le meilleur recouvrement radiculaire possible [22]. Elle présente, dans le cas des RT2, un meilleur recouvrement radiculaire à 1 an au maxillaire qu'à la mandibule [23].

Une des explications serait que sa mise en œuvre s'avère plus délicate, compte tenu de l'anatomie. Le choix de la technique de Bruno modifiée, c'est-à-dire sans section horizontale de la base des papilles, plus simple à mettre en œuvre, permet d'obtenir un recouvrement radiculaire et un épaississement tissulaire [17,24].

Conclusion

La chirurgie plastique parodontale peut permettre de retrouver une esthétique satisfaisante tout en supprimant la gêne liée aux hypersensibilités chez des patients ayant un antécédent de parodontite. Toutefois, même si les récessions de type RT2 peuvent être recouvertes à 100 %, il faut avoir l'honnêteté de dire à nos patients que c'est de manière non prévisible. Un examen clinique minutieux permettra de calculer la ligne maximale de recouvrement et de faire le bon choix chirurgical.

Correspondance : hugo.luga@gmail.com

Bibliographie

1. Agence Nationale d'Accréditation et d'Évaluation en Santé. Parodontopathie : diagnostic et traitements. Mai 2002. www.has-sante.fr/upload/docs/application/pdf/Parodontopathies_recos.pdf
2. Consensus report. Mucogingival therapy. Ann Periodontol. 1996; 1(1):702-6.
3. Cairo F, Nieri M, Cincinelli S, Mervelt J, Pagliaro U. The interproximal clinical attachment level to classify gingival recessions and predict root coverage outcomes: an explorative and reliability study. J Clin Periodontol. 2011;38(7):661-6.
4. Miller Jr Preston D. A classification of marginal tissue recession. Int J Periodontics Restorative Dent. 1985; 5(2):8-13.
5. Pini-Prato G, Franceschi D, Cairo F, Nieri M, Rotundo R. Classification of dental surface defects in areas of gingival recession. J Periodontol. 2010 Jun;81(6):885-90.
6. Lang NP, Joss A, Tonetti MS. Monitoring disease during supportive periodontal treatment by bleeding on probing. Periodontol 2000. 1996;12:44-8.
7. Fouque C. Lésions cervicales non carieuses et chirurgie plastique. In: Borghetti A, Monnet Corti V. Chirurgie plastique parodontale et péri-implantaire. 3e éd. Malakoff: CdP; 2017, pp. 505-11.
8. Bignozzi I, Littarru C, Crea A, Vittorini Orgeas G, Landi L. Surgical treatment options for grafting areas of gingival recession association with cervical lesions: a review. J Esthet Restor Dent. 2013;25(6):371-82.
9. Monnet-Corti V, Pignoly M, Goubron C, Fouque C, Melloul S, Lugari H et al. Chirurgie plastique parodontale : indications et techniques. EMC - Médecine Buccale. 2019;14(3):1-16.
10. Liebart MF, Fouque-Deruelle C, Santini A, Dillier JF, Monnet-Corti V, Glise JM et al. Smile line and periodontium visibility. Perio 2004. 2004;1:17-25.
11. Chapple ILC, Mealey BL, Van Dyke TE, Bartold PM, Dommisch H, Eickholz P et al. Periodontal health and gingival diseases and conditions on an intact and a reduced periodontium: Consensus report of workgroup 1 of the 2017 World workshop on the classification of periodontal and peri-implant diseases and conditions. J Clin Periodontol. 2018;45 Suppl 20:68-77.
12. Zweers J, Thomas RZ, Slot DE, Weisgold AS, Van der Weijden FGA. Characteristics of periodontal biotype, its dimensions, associations and prevalence: a systematic review. J Clin Periodontol. 2014;41(10):958-71.
13. Schiff T, Wachs GN, Petrone DM, Chaknis P, Kemp JH, DeVizio W. The efficacy of a newly designed toothbrush to decrease tooth sensitivity. Compend Contin Educ Dent. 2009;30(4):234-6, 238-40.
14. Azzi R, Etienne D. Recouvrement radiculaire et reconstruction papillaire par greffon conjonctif enfoui sous un lambeau vestibulaire tunnélisé et tracté coronairement. JPIO. 1998;(17):71-7.
15. Hürzeler MB, Weng D. A single-incision technique to harvest subepithelial connective tissue grafts from the palate. Int J Periodontics Restorative Dent. 1999;19(3):279-87.
16. Ozcelik O, Haytac MC, Seydaoglu G. Treatment of multiple gingival recessions using a coronally advanced flap procedure combined with button application. J Clin Periodontol. 2011;38(6):572-80.
17. Bruno JF. Connective tissue graft technique assuring wide root coverage. Int J Periodontics Restorative Dent. 1994;14(2):126-37.
18. Cairo F, Rotundo R, Miller PD, Pini Prato GP. Root coverage esthetic score: a system to evaluate the esthetic outcome of the treatment of gingival recession through evaluation of clinical cases. J Periodontol. 2009; 80(4):705-10.
19. Aroca S, Keglevich T, Nikolidakis D, Gera I, Nagy K, Azzi R et al. Treatment of class III multiple gingival recessions: a randomized-clinical trial. J Clin Periodontol. 2010;37(1):88-97.
20. Cairo F, Cortellini P, Tonetti M, Nieri M, Mervelt J, Cincinelli S et al. Coronally advanced flap with and without connective tissue graft for the treatment of single maxillary gingival recession with loss of inter-dental attachment: a randomized controlled clinical trial. J Clin Periodontol. 2012;39(8):760-8.
21. Esteibar JRV, Zorzano LAA, Cundín EE, Blanco JDM, Medina JRO de G. Complete root coverage of Miller Class III recessions. Int J Periodontics Restorative Dent. 2011;31(4):1-7.
22. McLean TN, Smith BA, Morrison EC, Nasjleti CE, Caffesse RG. Vascular changes following mucoperiosteal flap surgery: a fluorescein angiography study in dogs. J Periodontol. 1995;66(3):205-10.
23. Aroca S, Barbieri A, Clementini M, Renouard F, de Sanctis M. Treatment of class III multiple gingival recessions: prognostic factors for achieving a complete root coverage. J Clin Periodontol. 2018;45(7):861-8.
24. Bittencourt S, Del Peloso Ribeiro E, Sallum EA, Sallum AW, Nociti FH, Casati MZ. Comparative 6-month clinical study of a semilunar coronally positioned flap and subepithelial connective tissue graft for the treatment of gingival recession. J Periodontol. 2006;77(2):174-81.

SCANNEZ CES QR CODES AVEC VOTRE SMARTPHONE ET VISIONNEZ LES VIDÉOS CORRESPONDANTES

VIDÉOS EN LIGNE

TECHNIQUE DE TUNNELISATION SECTEUR 1 : STEP BY STEP
https://bit.ly/33gqp4D

TECHNIQUE DE BRUNO MODIFIÉE SECTEUR 4 : STEP BY STEP
https://bit.ly/36iqVkj